coltene® whaledent

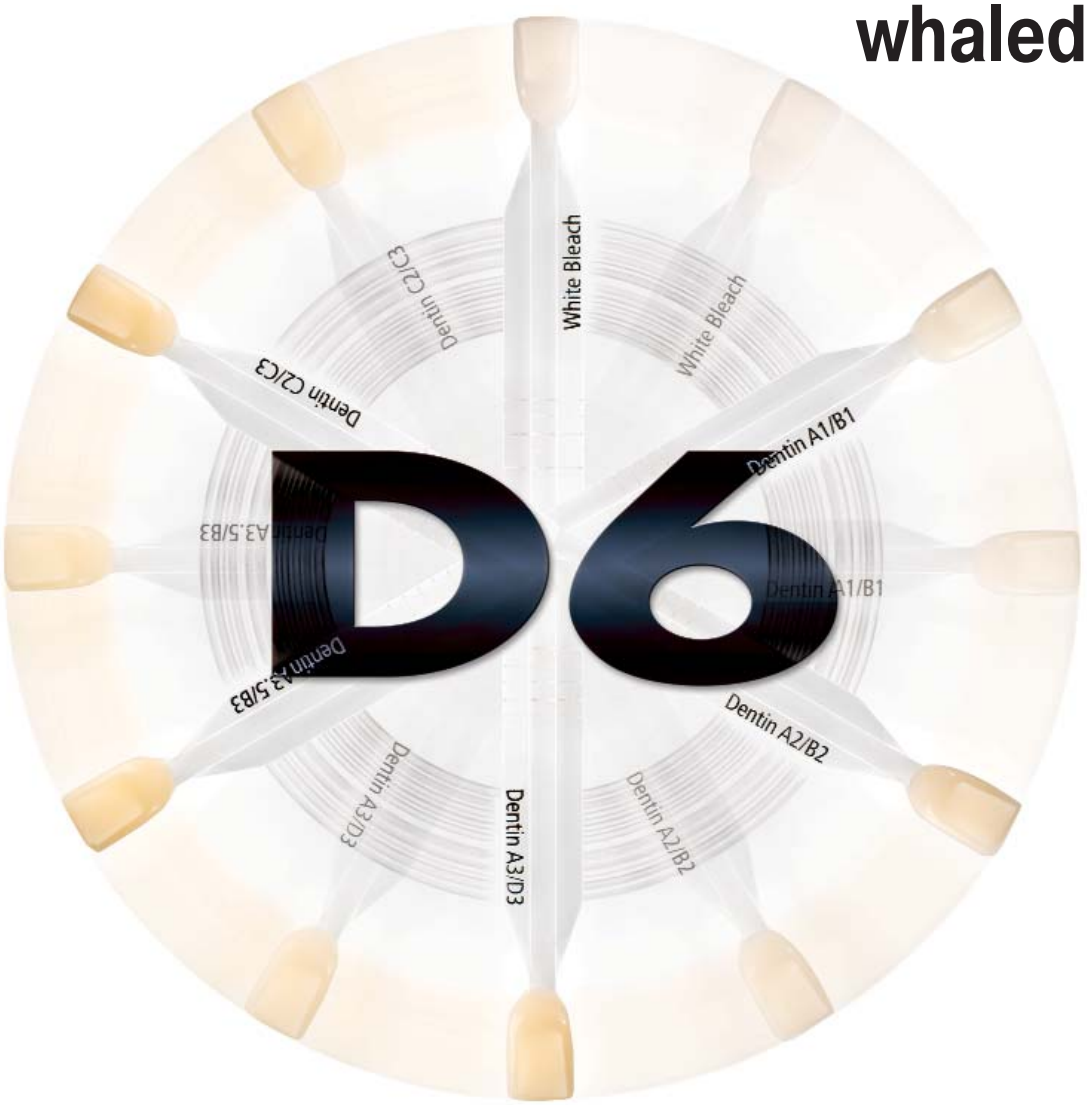

SYNERGY® D6

Эстетический композит с натуральным опалесцирующим эффектом

6 оттенков для превосходной эстетики

- Лёгкий подбор цвета
- Натуральный опалесцирующий эффект
- Идеальная моделируемость

UDS «Мастер-Дент»

Эксклюзивный представитель компании «Coltene AG» в Украине

Украина, 01133, г. Киев, ул. Щорса, 32-в, литера "А"
тел./факс: (044) 285-70-74, 285-62-63, 285-63-60, 285-41-21, 285-41-31
E-mail: master@dent.relc.com; http://www.masterdent.com.ua

КЛИНИЧЕСКИЙ ОПЫТ РАБОТЫ С НОВЫМ НАНОКОМПОЗИТОМ SYNERGY D6 (COLTÈNE/WHALEDENT)

Г.Ф. Белоклицкая,
Т.И. Дзицюк

Институт стоматологии НМАПО
им. П.Л. Шупика

Резюме. *В статье приведены результаты клинической апробации нового нанокомпозитного материала Synergy D6 (Colt'ene/Whaledent) с помощью критериев G. Ruge непосредственно после пломбирования кариозных полостей II, III и IV класса.*

Ключевые слова: *нанокомпозитный материал, кариес, реставрация зубов, цвет.*

КЛІНІЧНИЙ ДОСВІД РОБОТИ З НОВИМ НАНОКОМПОЗИТОМ SYNERGY D6 COLTÈNE WHALEDENT)

Г.Ф. Білоклицька, Т.І. Дзицюк

Резюме
У статті наведені результати клінічної апробації нового нанокомпозитного матеріалу Synergy D6 (Coltène/Whaledent) за допомогою критеріїв G. Ruge безпосередньо після пломбування каріозних порожнин II, III та IV класу.

Ключові слова: нанокомпозитний матеріал, карієс, реставрація зубів, колір.

CLINICAL EXPIERENSE OF WORK WITH NEW NANOCOMPOSITE SYNERGY D6 (COLTÈNE WHALEDENT)

G. Beloklitskaya, T. Dzytsiuk

Summary
In the article results of clinical approbation of new nanocomposite material Synergy D6 (Coltène/Whaledent) with criteria's G.Ruge right after stopping caries cavities class II, III and IV are represented.

Key words: nanocomposite material, caries, restoration of teeth, color.

ВСТУПЛЕНИЕ

Среди реставрационных материалов, появившихся на украинском рынке в последние годы, заслуживают внимания нанокомпозиты, материалы, в которых удачно сочетаются прочностные характеристики микрогибридных композитов с выраженными эстетическими качествами микрофильных композитов. Во всех инструкциях производителей этих материалов говорится об универсальности их применения и, соответственно, широких показаниях, начиная от кариозных дефектов I–V классов (G.V. Black, 1904), восстановления и облицовки фронтальной группы зубов, коррекции формы и цвета зубов с целью улучшения эстетики и др. Вместе с тем возникает логичный вопрос: насколько универсальными в действительности являются эти материалы?

В своей практической деятельности врач-стоматолог ежедневно сталкивается с пациентами разных возрастных групп, с дефектами твердых тканей зубов разной этиологии. При этом хорошо известно многообразие клинических вариантов не только анатомической формы и размеров зубов, но и их цветовой гаммы, прозрачности и опалесцентности.

Однако в тех клинических ситуациях, когда идет речь о работе с фронтальной группой зубов, неизменным остается требование достижения высокой эстетики, которая является результирующей индивидуального подхода к оптическим свойствам твердых тканей зуба и цветоадаптационных свойств реставрационного материала.

В этой связи безусловный интерес для клиницистов представляет нанокомпозит Synergy D6. Материал является высоконаполненным композит (содержание наполнителя по весу 80 %) со средним размером частиц наполнителя от 0,02 до 2,5 μm и минимизированной полимеризационной усадкой (2,1 об.%), наряду с высокими прочностными характеристиками (прочность на сжатие – 392 MPa, прочность на изгиб – 127 MPa, модуль эластичности – 9000 MPa, прочность по Vickers – 73 kg/mm^2), он обладает уникальной цветовой концепцией.

В ее основу положена идея Duo Shade, суть которой заключается в том, что оттенки шкалы Vita, похожие между собой по цвету, насыщенности, тону (например, A2 и B2) после небольшой модификации объединяются в один цвет. Такая концепция позволяет значительно упростить подбор цвета и получить желаемый результат у пациентов разных возрастных групп.

Молодые пациенты
Эмаль обычно толстая, белая с выраженным опалесцирующим эффектом. В зоне режущего края лепестки дентина полностью охвачены эмалью. Дентин скорее светлый, со слабо выраженным индивидуальным рисунком.

Взрослые пациенты
Эмаль обычно тоньше, менее белая и менее опаловая, чем у молодых. В зоне режущего края дентин может быть обнажен, структура лепестков дентина имеет изменения в цвете. Дентин становится более темным.

Пожилые пациенты
Эмаль тоньше и более прозрачна. Дентин в области режущего края плоский и обнажен. Бугры дентина практически не прослеживаются в области режущего края. Дентин существенно темнее.

Рис. 1. Возрастные особенности структуры твердых тканей зуба.

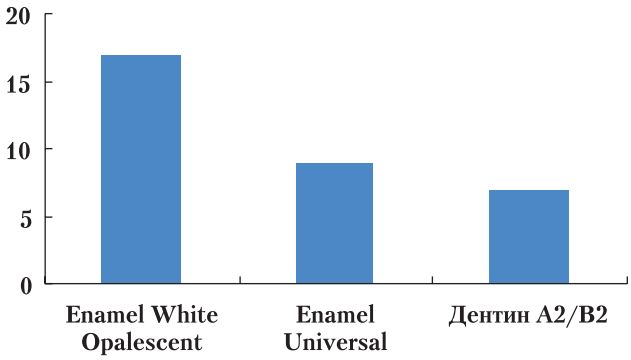

Рис. 2. Уровни опалесценции в композите Synergy D6.

Цветовая шкала в композите Synergy D6 создана согласно стратиграфическому принципу моделирования реставраций, то есть основную цветовую нагрузку в композите, так же как и в натуральном зубе, несет дентин, который в материале Synergy D6 представлен шестью наиболее часто встречающимися оттенками. При этом чрезвычайно важно, что при разработке эмалевых оттенков были учтены возрастные изменения структуры твердых тканей зуба. Как известно, большинство композитных материалов с традиционной цветовой концепцией предлагают эмалевые оттенки с одинаковым уровнем опалесценции, и это не позволяет добиться безупречного эстетического результата у пациентов всех возрастных групп. Если для эмали пациентов молодого возраста характерны наиболее высокие уровни опалесценции, то для эмали пациентов преклонного возраста, наоборот, характерен минимальный уровень опалесценции (рис. 1).

Таким образом, известная проблема, связанная с разным уровнем опалесценции эмали у пациентов разного возраста, находит удачное решение в нанокомпозите Synergy D6. Эмаль в композите Synergy D6 представляют два оттенка – Enamel Universal со средним уровнем опалесценции для пациентов среднего возраста и Enamel White Opalescent с наиболее высоким уровнем опалесценции, характерным для молодых пациентов, а также для пациентов с такими популярными сегодня отбеленными зубами (рис. 2). Для пациентов преклонного возраста рекомендуется использовать только дентинные оттенки композита (рис. 2).

Следующим клиническим преимуществом является эталонная цветовая шкала Synergy D6 Guide, которая состоит из образцов дентина и эмали, изготовленных непосредственно из композита Synergy D6. Особенностью подбора цвета является проверка правильности выбора основного цвета дентина и эмали путем вложения эталонного образца дентина в эталон эмали с последующей оценкой конечного результата непосредственно в полости рта (рис. 3).

I. Определите один из 6 оттенков дентина Synergy D6, соответствующий оттенку зуба, который будет реставрироваться.

II. Выберите Synergy D6 эмаль.

III. Вложите эталон дентина в выбранную эмаль и оцените полученный результат.

Рис. 3. Этапы использования эталонной цветовой шкалы Synergy D6 Guide.

Диапазон показаний к применению наногибридного композита Synergy D6 достаточно широк, однако **целью** настоящего исследования была клиническая апробация материала при пломбировании кариозных полостей разных классов.

МАТЕРИАЛ И МЕТОДЫ ИССЛЕДОВАНИЯ

Под наблюдением находились 42 пациента в возрасте от 25-ти до 55-ти лет, из них 24 женщины и 18 мужчин. Среди методов обследования: стоматологический анамнез, клинический визуальный осмотр полости рта, дентальная Rö-графия, электрометрия. Для диагностики кариеса использовали топографическую классификацию и классификацию G.V. Black (1904).

Качество реставрационных работ оценивали по критериям G. Ruge (1980), которые отражают состояние краевого прилегания, качество поверхности пломб, цветовую адаптацию и анатомическую форму реставраций с помощью оценок Alfa, Bravo, Oskar, Romeo, Charlie, Sierra, Delta, Tango, Victor, имеющих определенные градации [1, 2]. Например, оценки Alfa и Romeo соответствуют категории «отлично», а оценка Oskar, отражающая цветовую адаптацию, соответствует категории «непревзойденно». Для объективизации клинической оценки качества реставраций мы присвоили каждому оценочному показателю значение в баллах. Таким образом, все превосходные оценки (Alfa, Oskar, Romeo) оценивались как пять баллов, реставрации, с небольшими отклонениями от идеала, но в целом приемлемые (Bravo, Alfa, Sierra) – 4 балла, реставрации, требующие замены с точки зрения возможных осложнений (Victor, Charlie) – 3 балла, а реставрации, требующие немедленной замены (Delta) – 2 балла.

Алгоритм работы с нанокомпозитом Synergy D6, в целом отвечает общепринятым правилам работы с композитами светового отверждения [3, 4, 5].

РЕЗУЛЬТАТЫ ИССЛЕДОВАНИЯ И ИХ ОБСУЖДЕНИЕ

Для обсуждения в данной работе представляем несколько клинических случаев, позволяющих оценить функционально-эстетические свойства нанокомпозита Synergy D6 при реставрации кариозных полостей II, III и IV классов по Блэку.

Клинический пример использования Synergy D6 для восстановления кариозных дефектов III и IV классса по Блэку

Пациентка М., 24 года, обратилась с жалобами на эстетический дефект верхних фронтальных зубов. При визуальном осмотре обнаружено: на медиально-аппроксимальной поверхности 12 и 22-го зубов, а также на обеих аппроксимальных поверхностях 11 и 21-го зубов композитные пломбы, краевое прилегание нарушено. Отмечается пигментация по краю пломб и развитие вторичного кариеса (рис. 4).

Рис. 4. Исходная ситуация.

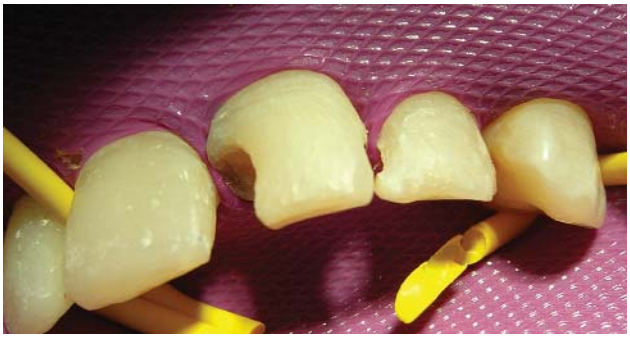

Рис. 5, 6. Полости в 12, 11, 21, 22-м зубах изолированы с помощью коффердама отпрепарированы.

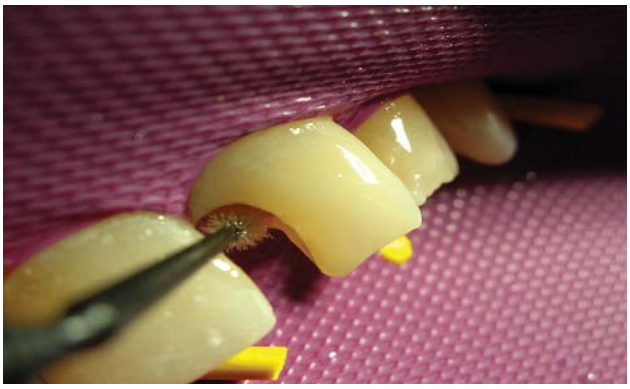

Рис. 7, 8. Нанесение One coat SE Bond.

Диагноз: вторичный кариес 12 и 22-го зубов, III класс по Блэку. Вторичный кариес 11-го зуба, дистально-аппроксимальная поверхность – III класс по Блэку; медиально-аппроксимальная поверхность – IV класс по Блэку. Вторичный кариес 21-го зуба, дистально-аппроксимальная поверхность – III класс по Блэку; медиально-аппроксимальная поверхность – IV класс по Блэку.

Поверхность зуба, подлежащую пломбированию, предварительно очищали пастой, не содержащей фтора. Подбор цвета осуществляли при дневном свете до изоляции зубов коффердамом. По цветовой эталонной шкале Synergy D6 Guide определяли наиболее близкий тканям зуба оттенок дентина, который затем вкладывали в эталонный оттенок эмали, соответствующий возрасту пациента и повторно прикладывали к зубу. Таким образом обеспечивалась проверка правильности выбора цвета до начала работы с материалом. Далее зуб изолировали от слюны с помощью коффердама (Dental Dam Kit, Coltène/Whaledent).

Препарирование полости проводили в соответствии с правилами адгезивной техники (в пределах здоровых тканей зуба), по окончании полость очищали и высушивали (рис. 5, 6).

В случае близкого расположения пульпы накладывали прокладку на основе гидроксида кальция.

В качестве адгезивной системы использовали One Coat Self-Etching Bond – двухкомпонентную самопротравливающую адгезивную систему с водобазовым праймером, которая входит в комплект с материалом. Согласно инструкции на стенки полости наносили One Coat Self-Etching Bond, Primer 1 (компонент 1) с экспозицией 30 сек, слегка раздували его воздухом и затем на 20 сек наносили One Coat Self-Etching Bond, Bond 2 (компонент 2), который также слегка раздували воздухом и полимеризовали на протяжении 20 сек (рис. 7, 8).

При пломбировании полостей на контактных поверхностях были использованы тонкие матрицы и клинья. В подготовленные полости аппликировали порции композита Synergy D6 дентинного оттенка A2/B2, проводили адаптацию соответствующим инструментом и полимеризовали на протяжении 20 сек. В случае использования полимеризационных ламп мощностью менее 800 mW/см^2 время полимеризации должно быть увеличено до 40 сек. (рис. 9).

Материал не рекомендуется наносить слоем толщиной более 2 мм (рис. 10). После восстановления дентинного слоя аппликировали эмалевый оттенок Enamel Universal, который полимеризовали на протяжении 20 сек. Ближе к режущему краю наносили оттенок эмали Enamel White Opalescent. Последний слой материала полимеризовали на протяжении 60 сек.

Обработку и полировку пломб проводили сразу же после снятия коффердама, удаления матриц и клиньев, под охлаждением, используя алмазные финиры с зернис-



Рис. 9. Полимеризация с помощью лампы Lux Dent.

Рис. 10. Восстановление дентинного слоя.

Рис. 11. Конечный результат реставрации.

тостью от 40 до 15 μm [4, 5]. Для окончательной полировки были использованы полиры Diatech (Coltène/Whaledent), полировочные диски и щеточки. В завершение отреставрированные зубы покрывали фторсодержащим лаком (рис. 11).

При непосредственной оценке качества реставраций 12, 11, 21, 22 зубов из нанокомпозита Synergy D6 по критериям G.Ruge были получены наивысшие оценки по всем параметрам. Величина электропроводности на границе «пломба–зуб» составила 0,27±0,012 мкА, что указывает на высокую надежность краевого прилегания пломб, выполненных из нанокомпозита Synergy D6.

Клинический пример применения Synergy D6 для восстановления кариозного дефекта II класса по Блэку

Пациент С., 34 года, обратился в клинику с жалобами на застревание пищи в 35 зубе (рис. 12). При визуальном осмотре выявлено: на дистально-апроксимальной поверхности 35 зуба кариозная полость с узким входным отверстием. После снятия нависающих краев эмали обнаружено: полость в пределах плащевого дентина, дно и стенки выполнены размягченным пигментированным дентином, зондирование по эмалево-дентинной границе болезненно, дна полости – безболезненно (рис. 13). Перкуссия 35 зуба безболезненна, слизистая оболочка в области 35 зуба без видимых патологических изменений.

Диагноз: острый средний кариес 35 зуба, II класс по Блэку.

После предварительного очищения 35 зуба от мягкого зубного налета пастой, не содержащей фтора, производили подбор цвета при дневном свете до изоляции зубов коффердамом. По эталонной цветовой шкале Synergy D6 Guide определяли наиболее близкий тканям зуба оттенок дентина, который затем вкладывали в эталонный оттенок эмали и повторно прикладывали к зубу. Таким образом, обеспечивалась проверка правильности выбора цвета до начала работы с материалом. Далее зуб изолировали от слюны с помощью коффердама (Dental Dam Kit, Coltène/Whaledent).

Рис. 12. Исходная ситуация.

Рис. 13. После снятия нависающих краев эмали.

Рис. 14. 35 зуб изолирован от слюны с помощью коффердама.

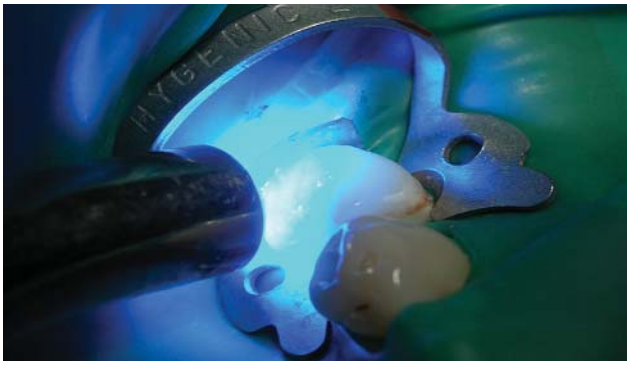

Рис. 15, 16. Нанесение адгезивной системы One Coat Self-Etching Bond и его полимеризация.

Рис. 17. Восстановление утраченного дентина и эмали.

Рис. 18. Окончательный вид.

Препарирование полости проводили в соответствии с правилами адгезивной техники (в пределах здоровых тканей зуба), по окончании полость очищали и высушивали (рис. 14).

Затем на стенки полости на 30 сек. наносили One Coat Self-Etching Bond, Primer 1 (компонент 1), слегка раздували его воздухом и на 20 сек. наносили One Coat Self-Etching Bond, Bond 2 (компонент 2), который также слегка раздували воздухом и полимеризовали на протяжении 20 сек. (рис. 15, 16).

В подготовленную полость апплицировали порцию композита Synergy D6 дентинного оттенка A3/B3, адаптировали его соответствующим инструментом и полимеризовали на протяжении 20 сек. После восстановления дентинного слоя апплицировали эмалевый оттенок Enamel Universal, который полимеризовали на протяжении 20 сек (рис. 17). Последний слой материала полимеризовали на протяжении 60 сек.

Обработку и полировку пломбы проводили под охлаждением с помощью алмазных финиров с зернистостью от 40 μm до 15 μm [4, 5]. Для окончательной полировки использовали полиры Diatech (Coltène/Whaledent), полировочные диски и щеточки. В завершение зуб покрыли фторсодержащим лаком (рис. 18).

При непосредственной оценке качества реставрации 35 зуба, выполненной из нанокомпозита Synergy D6 по критериям G.Ruge были получены наивысшие оценки по всем параметрам. Величина электропроводности на границе «пломба–зуб» составила 0,27 ± 0,007 мкА, что указывает на высокое качество краевого прилегания пломбы, выполненной из нанокомпозита Synergy D6.

ВЫВОДЫ

1. Непосредственные результаты пломбирования кариозных полостей II –IV классов нанокомпозитом Synergy D6 показали, что материал пластичен, обладает хорошими тиксотропными свойствами, прост в работе.
2. Визуальный осмотр реставраций, выполненных из нанокомпозита Synergy D6, выявил их высокое качество, соответствующее наивысшим оценкам по критериям G. Ruge.
3. Отсутствие визуально определяемой границы «пломба–зуб» при разных условиях освещения подчеркивает полное соответствие цвета, прозрачности, опалесценции выполненных реставраций твердым тканям зуба.

ЛИТЕРАТУРА

1. Белоклицкая Г.Ф., Солнцева Т.А. Ормокерсодержащие материалы фирмы VOCO // Современная стоматология. – 2001. – № 3. – С. 33–36.
2. Рюге Г. Клинические критерии // Клиническая стоматология. – 1998. – № 3. – С. 40–46.
3. Николаев А. И., Цепов Л.М. Практическая терапевтическая стоматология. – М.: Медпресс-информ, 2004. – 548 с.
4. Боер Вольфганг М. Дискуссия по вопросу о современных концепциях адгезивного пломбирования // Клиническая стоматология. – 2001. – № 4. – С. 12–13.
5. Борисенко А.В. Композиционные пломбировочные материалы. – К.: Книга плюс, 1998. – 149 с.